ニュースレター「がん１１０番」第98号 2022.11.20

NPO法人 がん患者支援ネットワークひろしま

● Dr.井上林太郎の書籍紹介

ドキュメント　がん治療選択
－崖っぷちから自分に合う医療を探し当てたジャーナリストの闘病記－
金田信一郎　著　ダイヤモンド社　2021 年 7 月初版

はじめに

著者、金田が執筆した「癌と癌治療を生き延びた記者の闘病記」というタイトルのスペシャル・レポートがニューズウィーク(2021.7.27)に掲載された。アブストラクトの一部を紹介する。

『元日経ビジネス記者でジャーナリスト歴 30 年の金田信一郎は昨年 3 月、突然ステージ 3 の食道癌に襲われた。紹介された東大病院に入院し、癌手術の第一人者である病院長が主治医になったが、曖昧な治療方針に違和感を拭えず、セカンドオピニオンを求めて転院。しかし転院先でも土壇場で手術をしない治療法を選択し、今では以前とほぼ同じ日常を取り戻した。金田は先頃、自らの体験を題材にしたノンフィクション「ドキュメント　がん治療選択」（ダイヤモンド社）を出版した。本特集は金田の 200 日の闘病記を通して、癌治療の現在を描き出す。』

紙幅の便宜上、今回は前半の「東大病院からがんセンター東病院への転院まで」を、次回「土壇場で手術をしない治療法を選択した」を紹介する。

著者の紹介；金田信一郎（かねだ・しんいちろう）

ジャーナリスト。1967 年東京都生まれ。「日経ビジネス」記者・ニューヨーク特派員、日本経済新聞編集委員を経て 2019 年独立。52 歳時、食道がんに罹患。

本書の内容・感想

タバコは吸わないが、ビール 2 リットルと、焼酎ストレートを午前 3 時頃まで飲む生活を送っていた。2020 年 3 月 1 日ビールのあと、日本酒に移ったところで吐いた。13 日もビールを吐いた。16 日 J クリニック受診。逆流性食道炎と診断され、処方された。その後、水を飲もうとしても、喉のあたりに引っかかって吐いてしまうので、3 月 25 日(水)再受診し、症状を説明。本書より抄出する。

『一瞬の沈黙の後、「胃カメラをやってみますか」。1 年前健康診断で引っかかり J クリニックで胃カメラ(内視鏡)をやっている。30 分後パソコンの画面で先程の胃カメラの結果説明があった。「食道に大きな腫瘍がありますね。がんの疑いがあります。ここにも腫瘍がありますね」。「ところで、あさって金曜日東大病院へ行けますか。瀬戸先生の外来、10 時半から予約が取れるそうです」「お願いします」。J 先生は東大医学部の出身なので、すでに話しがついていたようだった、なお、瀬戸(泰之)先生は、東大医学部消化管外科学の教授で、附属病院の病院長も併任されている。

3 月 27 日(金)受診。瀬戸先生は、今日これから血液検査と CT 検査を行い、来週の火曜日内視鏡検査を行うようにパソコンに入力。そして、来週の金曜日結果説明となった。

4 月 3 日(金)受診。瀬戸先生はかなり忙しそうだった。がんの告知後、「食道にがんが 3 つあって、ステージが 2～3」「がんは食道の外まで出ているので、強い抗がん剤を 3 クールやってから、手術ができる状態になっていたら手術をする」などの説明があった。そして、入院のスケジュールが告げられ、いくつかの書類にサインをして、わずか 5 分で終わった。

4 月 10 日(土)入院。入院に際して、ノートパソコンのほかに、3 台の情報端末を持ち込んだ。入院するま

では原稿の締め切りに追われて、病気について考える暇はなかった。これからはネットと携帯電話を駆使して、食道がんに関する医療や病院、医師の情報について、徹底的に調べようと心に決めた。

入院中の主治医はＹ先生で、研修医も含め５人の医師が担当だった。瀬戸先生は、土日も含めて１人で毎日朝夕２回回診をされているが、会釈だけして足早に次の病室に向われていた。13 日(月)より、化学療法が始まった。

食道がんで開胸手術を行った場合大手術で、術後の体は「大きな交通事故にあった状態」と言われるほど、体に負担がかかることを知った。開胸手術は避けたい。そもそも、４月 3 日の説明では、手術ができる状態であれば手術をするとのことだった。手術ができるのであろうか。

当初は東大病院にすべてを任せきって治療を進めていこうと思っていたが不安になり、他の病院の情報を検索しているうちに、「転院」のことを考えるようになった。東京都内では、国立がん研究センター(がんセンター)中央病院と癌研究会(がん研)有明病院が候補に挙ったが、両病院ともコロナの院内感染によって、診察や手術が止まっていた。残る候補は、千葉県でやや遠いが、がん研究センター東病院に絞られた。検索していると、食道外科の長である藤田武郎先生は、日本屈指の食道外科医であり、東病院の年間手術件数は東大病院の約３倍で、日本で１位の北海道の恵佑会札幌病院とほぼ並んで２位で胸腔鏡手術も積極的に取り入れていることを知った。手術数も大切だ。藤田先生に執刀してもらいたい。では、どのようにして転院するか。

直接、今ここで転院の話をしてもよいのか。そもそも、東大病院で治療をしている患者を受け入れてもらえるのか。まずは、セカンドオピニオンを聞くことにして東病院へ行き、転院を断られたらまた東大病院で治療を受ける。そして、もし受け入れてもらえたら、転院することにした。だが、セカンドオピニオンを聞くには、自分がファーストオピニオンを知らなくては。

20 日(月)午後５時半、３人の医師が回診に来た。尋ねたが、瀬戸先生の説明とほぼ同じであった。21 日午後の検温はベテランの看護師だった。「CT や胃カメラの画像を見せてもらいながら、詳しい説明をしてもらいたい。特に、ステージ分類に使う、T 原発巣の広がり、N リンパ節転移、M 遠隔転移の有無について。そして、手術は開胸かロボットか」このことを瀬戸先生に伝えてもらいたいと頼んだ。

４月 23 日（木）午前 10 時過ぎ、「説明は私がやることになりました。今なら時間があいています」とＪ先生から声がかかり、一緒に病室を出て、ナースステーションの奥へ向かった。

「まあ、金田さんの場合、食道がんの標準治療をしているので、あまり特別な説明はありませんが」。そう言うと内視鏡の画像がパソコンに表示された。

まず、上のがんが見えてきますが、これは歯から 18 センチのところにあります。次に、23～27 センチのところに、メーンのがんがありますね。これを見ると、食道を１周している、全周のがんとして広がっていることが分かります。これは歯から 35 センチの場所で、やはり全周として広がっています。

次に、金田さんから質問のあった T、つまりがんの深さを見ていきます。これは CT で判断します。外膜の外まで出ているので、T3 となります。

リンパ節への転移ですが、これは N0、つまり腫れているリンパは見つかりませんでした。ただ、これは１センチぐらいまでにならないと見つからないので、細胞単位で転移しているかどうかは分かりません。まあ、データの平均値で言うと、T1 でも 15%は転移しているし、T2 でも 3～5 割が転移している。T3 だと、もっと高くなります。

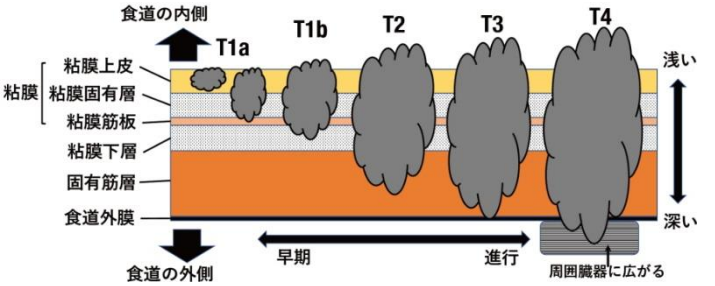

T因子（がんの深さ）	T1a	粘膜内にとどまる　内視鏡的切除（胃カメラで切除）の適応
	T1b	粘膜下層にとどまる
	T2	固有筋層にとどまる
	T3	外膜にまで及んでいる
	T4a	切除できる臓器に浸潤
	T4b	切除できない臓器に浸潤
N因子（リンパ節転移）	N0	リンパ節転移がない
	N1	所属リンパ節転移1-2個
	N2	所属リンパ節転移3-6個
	N3	所属リンパ節転移7個以上
M因子（遠隔転移）	M0	遠隔転移がない
	M1	遠隔転移がある

でも CT ではリンパ節転移は見つけられないので、N0 となります。それで、T3N0 の組み合わせでは、ステージ 2 に相当するんですけど、転移がある可能性が高いので、ステージ 3 と考えることができるため、ステージ 2〜3 となっています」。

やはり、曖昧な診断だと思えてしまう。ステージ 2 の 5 年生存率は 50.3%、ステージ 3 では、25.3%。ステージ 3 ならば、5 年後に生きている人は 4 人に 1 人しかいないのだ。

「ところで先生、手術の時はロボットを使ってもらえるんでしょうか」。「まあ、T3 ならばロボット手術の可能性があります。東大病院では、食道がん手術の 6〜7 割はロボットでやっています」。これも、自分に適用されるのか、最後まではっきりしない。だが、J 先生の 30 分近い説明で、かなり自分の病状と、東大病院が考えている治療・手術の内容が見えた。これだけ聞ければファーストオピニオンとしては合格だろう。「J 先生、ありがとうございます。この説明で、モヤモヤしていたことがすっきりしました」。そこで、意を決してこう切り出した。

「先生、ちょっとお願いがあるんですが、私は食道がんについてあまり知っていることが少ないので、勉強がてらセカンドオピニオンを聞きに行きたいんですけど」。J 先生のパソコンを操作している手が止まった。「えっ、セカンドオピニオンですか…」「はい、職業病みたいなものですが、調べ抜かないと気が済まないんで」「うーん、ちょっと瀬戸先生に確認してみますが、どこに行くか決まっているんですか」「まあ、コロナの状況があるので、がんセンター東病院しかないかな、と思っています」「ああ、がんセンターねぇ」はなから拒否する気配はない。「まあ、今の抗がん剤は東大オリジナルの強いヤツをやっているんで、がんセンターだと標準的なものになっちゃいますけどね」。東大病院のメリットをさりげなく強調している。だが、私は抗がん剤の内容よりも、手術の方法など、ほかのポイントに不安を感じている。それにしても、私がセカンドオピニオンを聞きたいと言っただけだったが、すでに J 先生は、私が転院すると考えている。

ーそうか。やっぱりセカンドオピニオンは、転院につながる可能性が高いのか。建前では、「かかっている病院以外の意見を聞いて、より安心して治療を継続するようにする」などと主旨を謳っているが、そのまま転院してしまうケースも少なくないのだろう。

私は何を言われても、押し黙っていた。そうするうちに、こちらがセカンドオピニオンを受ける意思が強いことを感じ取ったようで、J 先生は手続きについて話し始めた。ついにセカンドオピニオンへの道が拓けたと思った。』

4 月 30 日(木)、がんセンター東病院のセカンドオピニオン外来を受診。日記より。

『それからドアをノックして、診察室に入る。そこには、何十回とサイトで顔写真を見ていた医師が座っていた。

藤田先生は、「どうぞ」と言ってイスに座るように促す。サイトで見た写真より白髪が多いが、若々しく、自信がみなぎった表情はそのままだった。柔らかく、丁寧な言葉遣いが特徴的だ。

「東大病院からの紹介状とデータを見せていただきました。瀬戸先生はよく存じております」。そう言うと、画面に医療データを表示し、そして 1 枚の説明用紙を出してきた。そして治療方法、手術の説明が始まる。(中略)

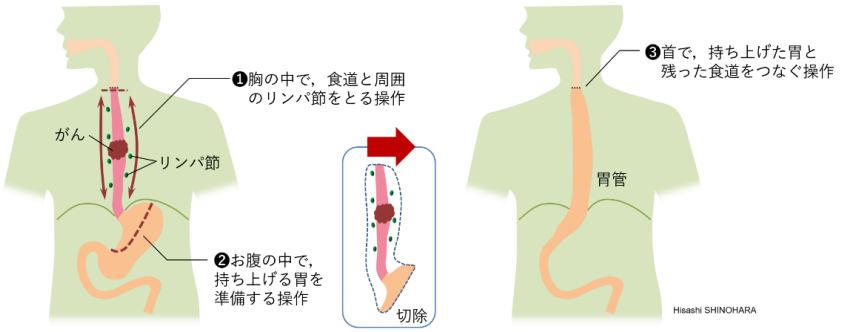

「3 つのがんがある食道を切って、胃を引っ張り上げて喉につなぎます」。そう言いながら、用紙に手術を図解していく。「手術は体にいくつかの穴をあけてやります。それぞれ小さな傷跡が残ります。あと、喉とヘソの上を切ります」。(中略)

ーー取り切れる、と自信を持って言い切っている。この人なら、手術を任せる気になる。しばし沈黙が流れた。妻はひとことも質問をしない。私も、疑問に思っていることはすべて解消された。あとは、本題を持ち出すだけだ。

「先生の説明でよく分かりました。東大病院では途中で検査をしないので、不安なまま手術まで進むことになります」。東大病院との違いを言った上で、こう切り出した。「藤田先生にやってもらえないでしょうか」。間髪を入れずに、こう返ってきた。「いいですよ」。救われた。目の前がぱっと晴れた気がした。これまで、

何度も頭の中でシミュレーションしてきた転院への道が、ついに現実のものとなる。
　藤田先生はパソコンを操作して、検査の日程を考え始める。そして、こちらを振り向いてこう続けた。「東大病院で、転院の紹介状をもらってきてください。あと、来週の木曜日に内視鏡と CT の検査を受けてもらいます。時間は 10 時半で大丈夫ですか」。「もちろんです。紹介状は、その時に持ってくればいいですか」。「それで結構です」。』
　こうしてついに、2 回目の抗がん剤治療を受けるために、5 月 14 日(木)東病院へ入院となった。

理事　井上 林太郎

● 連載「がんになって（55）書籍紹介の補足」

　紙幅の関係で、今回の書籍紹介で私の個人的意見等書けなかったので、こちらのコーナーで触れる。

　まず、J クリニックでの内視鏡所見に関して。健康診断で要精査となり、1 年前に J クリニックで胃カメラ(内視鏡)を受けていた。胃には問題なかったが、ピロリ菌が検出され、除菌療法を受けられた。おそらく、検診では胃透視(バリウム検査)を受けられたのであろう。個人的には、食道病変は、下手な内視鏡検査よりもバリウムの方が異常所見を見つけやすいという印象を持っている。検診医は、食道病変を指摘していたのかも知れない。今は、内視鏡検査では、全過程をビデオに撮るので、ふり返って見ることはできる。
　本書には次のような記載がある。『妻はしばし沈黙の後、こう切り返してきた。「そもそも、J 先生は何で見つけられなかったの。1 年前に胃カメラをやったんでしょう。そこで見つかったはずじゃないの？」。それは、私も気になっていた点だった。』　1 年前に見つかっていれば、ごく初期のがんで、外科的手術ではなく、内視鏡で切除でき、食道を温存できたのかも知れない。
　ところで、人の命を預かる医師がこのようなことを言ってはいけないが、医者も人間、ミスは必ずある。私にも、経験がある。数年前のこと、奥様より、「うちの主人、調子が悪くなって、救急を受診し CT を撮ったら、肺がんが見つかったの。肝臓にも転移があって、手術はできないと言われた」。私は、1 年前にレントゲン写真を撮っていて、カルテには、「影？」と書いている。今さら言っても仕方のないこと、また余計なことを言って「訴えられたら困る」と思い黙っていた。

　次に、瀬戸泰之先生について。本書より。『彼の経歴もピカピカだった。父が秋田県の総合病院を経営していて、本人も地元の名門、県立秋田高校から東大医学部に進学し、東大病院第一外科医局長を務めた。だが、キャリア半ばにして、郷里の父が経営する病院の副院長に就任し、もう東京に戻るつもりはなかったらしい。だが、2003 年、がん研究会有明病院から「消化器の担当者が退職するから、後任として来てくれないか」と声をかけられ、東京に戻ることになる。がん研有明病院の上部消化管担当部長となり、そして、東大医学部に消化管外科学教授として呼び戻される。その後、東大病院の胃・食道外科部長、ついに東大病院の病院長となり、日本の医療界の表舞台を上り詰めていった。』
　食道がんの開胸手術は、最も大きな手術と考えられていて、術後、ほとんどが人工呼吸器をつける。首、胸、腹と広い範囲を切り、傷も大きく、肋骨を折ったりもする。合併症率も 4 割と高い。1 番多いのは肺炎で、これは死亡にも繋がる。
　胸腔鏡手術でも、開胸術でも、肺が邪魔になるので、片方の肺を潰して、もう片方の肺だけで術中生命を維持するため、負担がかかる。
　それが、テクノロジーの進歩によって、ダヴィンチという手術支援ロボットが登場した。人間の手が入らない狭いところでも、ダヴィンチでは細い指のようなアームが入っていく。アームの先は関節のように曲がり様々な操作ができる。食道がんへの応用が 2001 年初めて報告された。
　瀬戸先生も最初は、アメリカ等の他国と同じように、片方の肺を潰して、胸を経由して行っていた。2012 年 1 月 12 日、お腹からアームを入れる手術に成功。世界初であり、肺を潰さずに手術ができた。患者さんは、術後 15 日目に退院。
　今でも、多くの医師が見学に来るが、難しく、踏み切れていない。東大病院にも多くの胃・食道外科医がいるが、実際に、この術式ができるのは、瀬戸先生を含めて 3 人である。やはり、瀬戸先生は優秀な外科医なのである。

理事　井上 林太郎

近年ダヴィンチサージカルシステムを用いたロボット手術の保健収載が外科系領域で進められ、食道がん手術でも保険診療でロボット手術を受けていただく事が可能になりました。従来の胸腔鏡手術と比較し、更に小さい穴の傷（ポート孔）と更に少ない穴の数（ポート数）となる一方で、より高精細な手術が可能となります。